脳神経外科速報 vol.29 no.7
762～772, 2019

脳動脈瘤コイリング・クリッピング治療後のネック・ドームの新しい画像評価
～Silent MRAとFSE MRCの3D融合画像の応用～

佐藤 透[1)]，菱川朋人[2)]，杉生憲志[2)]，平松匡文[2)]，伊達 勲[2)]
Toru SATOH[1)], Tomohito HISHIKAWA[2)], Kenji SUGIU[2)], Masafumi HIRAMATSU[2)], Isao DATE[2)]

1）医療法人社団涼風会 佐藤脳神経外科　〒729-0104 広島県福山市松永町5-23-23
2）岡山大学大学院脳神経外科

脳動脈瘤に対する脳血管内コイリング治療後や開頭ネック・クリッピング手術後のネックやドームの解剖学的形態の描出に，Silent MRAとfast spin-echo（FSE）MR cisternography（MRC）の3D融合画像を新しく考案した．これまでのtime-of-flight（TOF）MRAでは，金属による磁化率アーチファクトやRF遮断効果の影響で，コイルやクリップ近傍のネック形態を描出することは困難であった．Silent MRAでは，金属による磁化率アーチファクトの影響を受け難く，コイリング治療後やクリッピング手術後のネックや母血管の形態が良好に描出された．また，FSE MRCでは，コイリング治療後のドームやネック部の形態，クリッピング処理されたネックの形態が詳細に描出された．Silent MRAとFSE MRC，それぞれの3D画像を重畳描画する，Silent MRAとFSE MRCの3D融合画像を，コイリング治療後の15例，クリッピング手術後の19例に応用した結果，脳動脈瘤治療後のネック・ドームの画像評価に有用であった．本稿では，Silent MRAとFSE MRCの3D融合画像の作成技術と臨床応用につき報告する．

KEY WORDS …脳動脈瘤，コイリング，クリッピング，Silent MRA，MR cisternography，3D融合画像

Ⅰ．はじめに

脳動脈瘤の治療には，脳血管内コイル塞栓術や開頭ネック・クリッピング術が行われ，良好な治療成績が報告されている[2, 5)]．しかし，いずれの治療においても，殊に脳血管内コイル塞栓術においては，治療後の再発が少なからず認められ，長期間にわたる定期的な経過観察が行われる[2, 3, 5, 6, 8)]．特に，大型のものやネックの広い瘤では，再発・増大・破裂のリスクが高く，ネックやドームなど

A novel imaging assessment of posttreatment aneurysmal neck and dome after coiling and clipping for the cerebral aneurysms; Application of the 3D multifusion imaging of silent MRA and MR cisternography
Correspondence to Toru SATOH, M.D.,
Department of Neurological Surgery, Ryofukai Satoh Neurosurgical Hospital
5-23-23 Matsunaga-machi, Fukuyama-shi, Hiroshima 729-0104, Japan
E-Mail: ucsfbtrc@urban.ne.jp

治療後瘤形態の詳細な追跡が必要となる[8]．

今回，われわれは，破裂および未破裂脳動脈瘤の治療後評価に，Silent MRA（zero TE MRA）とheavily T2-weighted 3D fast spin-echo MR cisternography（FSE MRC）を使用した[13]．Silent MRAではコイルやクリップなど金属による磁化率アーチファクトの影響を受け難く，コイリングやクリッピング治療後のネックや母血管の形態が良好に描出された．また，FSE MRCでは，コイル塞栓後のドーム（coiled-dome）やネック部の形態，クリッピング処理されたネック（clipped-neck）の形態が詳細に描出された．さらに，Silent MRAとFSE MRCそれぞれの3D画像を重畳描画する，Silent MRAとFSE MRCの3D融合画像では，脳動脈瘤コイリング治療後のネック・レムナント（neck-remnant）やクリッピング手術後のレスト・ネック（rest-neck）など，治療後のネックやドームの形態を明瞭に描出することが可能であり，脳動脈瘤治療後の画像評価に有用であった．本稿では，3D融合画像の作成技術とその臨床応用につき，若干の考察を加えて報告する．

Ⅱ．対象と方法

2017年7月から2019年1月までに，脳血管内コイル塞栓術や開頭ネック・クリッピング術を実施した破裂・未破裂脳動脈瘤34例の術後画像評価に，Time-of-flight（TOF）MRA，Silent MRA，FSE MRCの3D融合画像を応用した．コイリング治療は15例〔男5／女10，年齢65.4 ± 10.1歳（51～82），A2-A3：1，AComA：6，IC-AChoA：1，IC-PC：1，IC-C3：1，IC-OphA：1，MCA：1，BA-tip：3〕，クリッピング手術は19例〔男3／女16，年齢64.4 ± 12.7歳（34～77），AComA：6，IC-PC：3，IC-OphA：3，IC-AChoA：2，MCA：5〕に実施した（**表1**）．

1．MRI撮影

TOF MRA，Silent MRA，FSE MRCは，3T MRI（Signa Pioneer：GE Healthcare社）を使用して同時に連続して撮像した．

TOF MRAのスキャン・パラメータは，TR／TE：25／3.4 ms，フリップ角：20°，FOV：180 × 180 mm，マトリックス：288 × 92，スライス厚：1.2 mm，NEX：1，バンド幅：35.71 kHz．撮像時間5分41秒で，144枚の軸状断元画像が得られた．

Silent MRAのスキャン・パラメータは，TR／TE：880／0.016 ms，フリップ角：5°，FOV：180 × 180 mm，フリーケンシー：200，スポーク：320，スライス厚：1.0 mm，NEX：1.5，バンド幅：31.25 kHz．撮像時間12分48秒で，400枚の軸状断元画像が得られた．

FSE MRCのスキャン・パラメータは，TR／TE：1900／100 ms，FOV：180 × 180 mm，マトリックス：356 × 256，スライス厚：1.2 mm，NEX：1，バンド幅：31.2 kHz，echo-train length：128．撮像時間5分53秒で，60枚の軸状断元画像が得られた．

2．画像再構成

TOF MRA，Silent MRA，FSE MRCの元画像ボリューム・データは，ワークステーション（Zio-station 2：ザイオソフト）に転送した．脳動脈瘤ネック部と母血管は，MR信号強度のオパシティ・チャートから，TOF MRAでは閾値400以上を，Silent MRAでは閾値300以上を使用してボリューム・データを選択し，遠近投影法（perspective volume-rendering：PVR）を用いて再構成し，血管構造を3D画像に表示した[9～13]．FSE MRCでは，閾値1200以下のボリューム・データを使用して，

表1 Coiling治療後（15例：上段）・Clipping手術後（19例：下段）脳動脈瘤の特徴

症例	年齢/性	部位	症状	ドーム・サイズ（mm）FSE-MRC	レムナント・サイズ（mm）Silent MRA	結果
1	69/F	BA-tip	Unrup'd	16.2×15.5×17.3	5.0×4.9×4.0	Retreat
2	63/F	AComA	Unrup'd	4.5×3.6×4.0	none	Complete
3	67/M	AComA	Unrup'd	4.8×3.9×4.8	2.0×2.0×1.8	Follow-up
4	58/M	AComA	Unrup'd	5.6×10.9×7.4	3.3×2.1×3.4	Follow-up
5	75/F	Lt IC-PC	Unrup'd	6.1×5.8×6.5	3.5×2.5×3.9	Retreat
6	78/F	A2-A3	Unrup'd	3.7×4.1×4.5	none	Follow-up
7	79/F	BA-tip	SAH	4.5×5.2×7.9	4.0×3.0×1.3	Follow-up
8	62/F	AComA	Unrup'd	13.9×14.0×17.8	5.6×5.5×5.7	Follow-up
9	53/M	AComA	Unrup'd	2.8×3.0×2.7	1.0×1.9×2.3	Follow-up
10	56/F	Lt MCA	SAH	19.9×2.8×11.4	3.2×2.8×3.1	Follow-up
11	51/M	Rt IC-AChoA	Unrup'd	4.3×3.4×3.9	3.4×2.2×2.8	Follow-up
12	53/F	BA-tip	Unrup'd	11.9×12.2×10.9	10.5×7.4×7.0	Follow-up
13	82/M	AComA	Unrup'd	17.6×18.3×22.1	13.3×11.2×17.4	Retreat
14	70/F	Rt IC-C3	Unrup'd	11.1×7.9×5.0	none	Complete
15	65/F	Lt IC-OphA	Unrup'd	3.5×3.3×4.4	none	Complete
症例	年齢/性	部位	症状	ドーム・サイズ（mm）FSE-MRC	レストネック・サイズ（mm）Silent MRA	結果
16	74/F	AComA	Unrup'd	NA	2.5×1.2×2.4	Follow-up
17	75/F	AComA	Unrup'd	NA	none	Complete
18	55/F	Rt IC-PC	Unrup'd	NA	none	Complete
19	67/F	AComA	Unrup'd	NA	none	Complete
20	76/F	Lt IC-PC	Unrup'd	NA	none	Complete
21	72/F	AComA	Unrup'd	NA	none	Complete
22	52/F	Rt IC-OphA	Unrup'd	NA	2.6×3.6×2.9	Follow-up
23	43/F	Lt IC-OphA	Unrup'd	NA	none	Complete
24	71/F	Lt MCA	Unrup'd	NA	none	Complete
25	61/F	Rt MCA	Unrup'd	NA	none	Complete
26	34/F	AComA	Unrup'd	NA	none	Complete
27	67/F	Rt MCA	Unrup'd	NA	none	Complete
28	82/M	Rt MCA	Unrup'd	NA	0.4×0.6×0.4	Follow-up
29	64/F	Lt IC-AChoA	Unrup'd	NA	none	Complete
30	77/M	AComA	Unrup'd	NA	none	Complete
31	53/M	Rt IC-AChoA	SAH	NA	none	Complete
32	62/M	Rt IC-OphA	Unrup'd	NA	none	Complete
33	60/F	Rt MCA	Unrup'd	NA	none	Complete
34	78/F	Lt IC-PC	Unrup'd	NA	2.2×2.8×3.3	Follow-up

※コイリング治療後のドーム・サイズはFSE-MRCの元画像で計測．クリッピング手術後のドーム・サイズは計測不能（NA）．
コイリング治療後のネック・レムナント，クリッピング手術後のレスト・ネックはSilent MRAの元画像で計測．

脳動脈瘤ネックと母血管およびドームの外壁形態を，脳実質・脳神経など瘤周囲構造を含めて3D画像に再構成表示した．TOF MRA，Silent MRAおよびFSE MRCの3D融合画像では，再構成作成した上記画像を重畳し，1枚の3D画像として表示した．なお，3D融合画像1枚の画像再構成には，120秒を要した．

3. 治療後画像評価

治療後の脳動脈瘤形態は，TOF MRA，Silent MRA，FSE MRCそれぞれの元画像および3D再構成画像で比較し，さらにこれらを合わせた3D融合画像でネックやドームと母血管の描出能を画像評価した．脳動脈瘤のドーム，ネック・レムナント，レスト・ネックのサイズは，TOF MRA，Silent MRA，FSE MRCの軸状断元画像および再構成冠状断と矢状断再構成画像を用いて計測した．

Ⅲ．結　果

1. コイリング治療例

コイリング治療を実施した15例では，ネック部と塞栓後ドームの形態描出能をTOF MRAとSilent MRAとで対比し画像評価した．TOF MRAでは，金属による磁化率アーチファクトの影響で，全例においてネック部の描出は不鮮明であった．一方，Silent MRAでは，磁化率アーチファクトの影響はほとんど認められず，ネック部の形態が，ネック・レムナントや母血管を含めて良好に描出された．また，FSE MRCでは，塞栓後ドームを含めた脳動脈瘤・母血管の形態が，周囲脳実質や脳神経を含めて明瞭に描出された．Silent MRAとFSE MRCの3D融合画像では，ネック・レムナントや塞栓後ドームなど，コイリング治療後の瘤形態が，周囲脳実質・脳神経を含めて1枚の3D画像に描出され，詳細に画像評価することが可能であった．コイリング治療を実施した破裂脳底動脈先端部動脈瘤（**図1**），未破裂前交通動脈瘤（**図2**）および未破裂右内頚動脈–前脈絡叢動脈分岐部動脈瘤（**図3**）の症例を提示する．

2. クリッピング手術例

同様に，開頭ネック・クリッピング手術後の19例では，ネック部と母血管の形態をTOF MRAとSilent MRAで対比した．TOF MRAでは，金属による磁化率アーチファクトの影響で，全例でネック部の描出は不明瞭であった．Silent MRAでは，磁化率アーチファクトの影響がほとんど認められず，ネック部形態がレスト・ネックや母血管を含めて良好に描出された．また，FSE MRCでは，ネック部はクリップや周囲脳実質および脳神経を含めて描出された．Silent MRAとFSE MRCの3D融合画像では，クリッピング術後のネック形態がレスト・ネックを含めて，周囲脳実質とともに1枚の3D画像に描出された．未破裂右中大脳動脈瘤で，母血管狭窄リスクのため意図的に不完全クリッピング（incomplete-clipping）を実施した症例では，3D融合画像によりクリッピング終了後の術中写真に相応するレスト・ネックと母血管の形態が詳細に描出され，クリッピング手術後の画像評価が可能であった（**図4**）．

Ⅳ．考　察

脳動脈瘤に対する脳血管内コイル塞栓術では，治療後にコイル圧縮（coil compaction）や再開通などの再発例が少なからず認められる．また，開頭ネック・クリッピング手術後では，不完全クリッピングが時に発生する[2, 3, 5, 6, 8, 14]．コイリング治療後のネック・レムナントやクリッピング手術

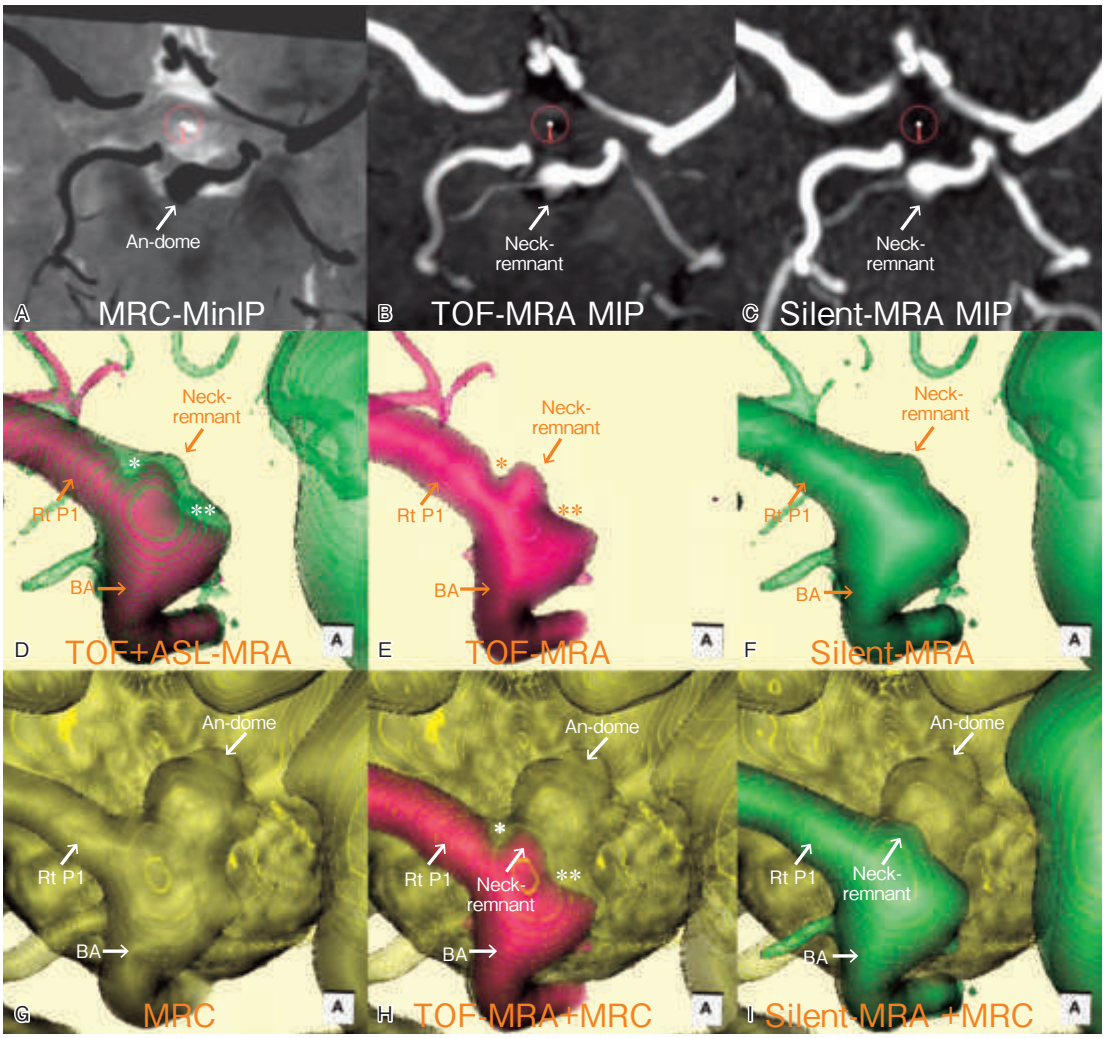

図1 症例7：79歳女性，破裂脳底動脈先端動脈瘤（5.4×5.3×5.3 mm）コイリング治療後

A：FSE MRC最小値投影（minimum intensity projection：MinIP）画像の軸状断：脳底動脈先端部にコイル塞栓後のドームが描出されている．サークル内矢印（Encircled arrow）は以下の画像の観察視点を示す．
B：TOF MRA最大値投影（maximum intensity projection：MIP）画像の軸状断．
C：Silent MRA MIP画像の軸状断．
D：TOF MRAとSilent MRAの3D融合画像：TOF MRA（赤色）ではネック部と脳底動脈先端部に陰影欠損部が認められるが，Silent MRA（緑色）ではネック部が明瞭に描出されている．
E：3D TOF MRA画像（赤色）：ネック部と脳底動脈先端部に陰影欠損部（*，**）が認められる．
F：3D ASL MRA（緑色）では，ネック部の形態がコイルによる磁化率アーチファクトに影響されることなく，良好に描出されている．
G：3D FSE MRC画像（黄色）：塞栓後のドーム，ネック，親血管と周囲脳実質との解剖学的位置関係が明瞭に描出されている．
H：TOF MRAとFSE MRCの3D融合画像．
I：Silent MRAとFSE MRCの3D融合画像：コイリング治療後のネック部にレムナントがわずかに認められ，塞栓後ドームや周囲脳実質とともに，解剖学的位置関係が明瞭に可視化されている．
An-dome：脳動脈瘤ドーム，BA：脳底動脈，P1：後大脳動脈first segment

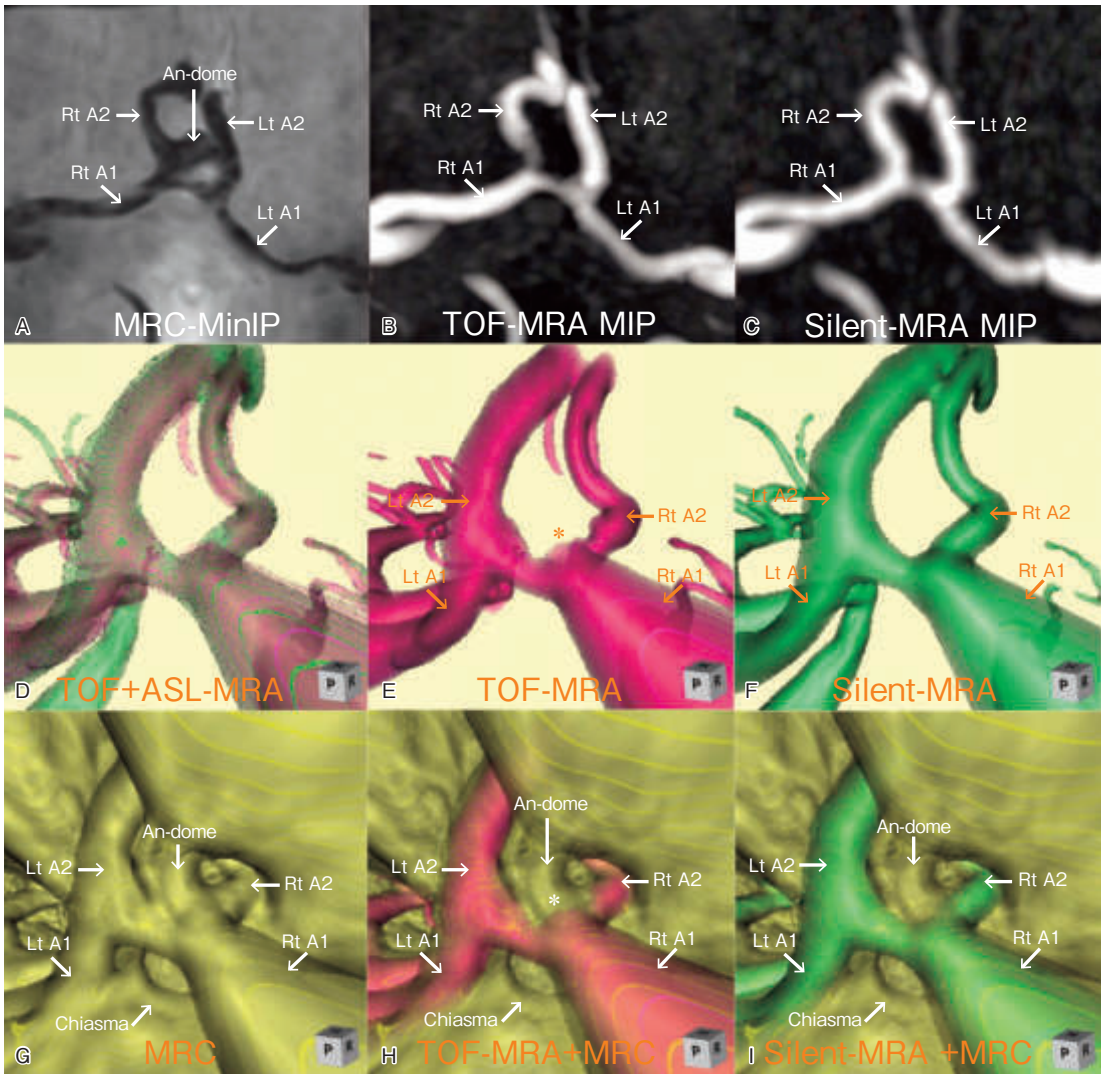

図2　症例2：63歳女性，未破裂前交通動脈（Rt. A1-A2）動脈瘤（4.5×3.6×4.0 mm）コイリング治療後

A：FSE MRC最小値投影（MinIP）画像の軸状断：Rt. A1-A2部にコイル塞栓後のドームが描出されている．
B：TOF MRA最大値投影（MIP）画像の軸状断．
C：Silent MRA MIP画像の軸状断．
D：TOF MRAとSilent MRAの3D融合画像．
E：3D TOF MRA画像（赤色）：ネック部の形態描出が不完全（*）である．
F：3D ASL MRA（緑色）：ネック部の形態が良好に描出されている．
G：3D FSE MRC画像（黄色）：塞栓後のドーム，ネック，親血管（A1，A2）と周囲脳実質（直回）との解剖学的位置関係が明瞭に描出されている．
H：TOF MRAとFSE MRCの3D融合画像：ネック部の形態描出が不完全（*）である．
I：Silent MRAとFSE MRCの3D融合画像：コイリング治療後のネック部が塞栓後ドームや周囲脳実質とともに，明瞭に描出されている．
An-dome：脳動脈瘤ドーム，A1：前大脳動脈first segment，A2：前大脳動脈second segment，Chiasma：Optic chiasma

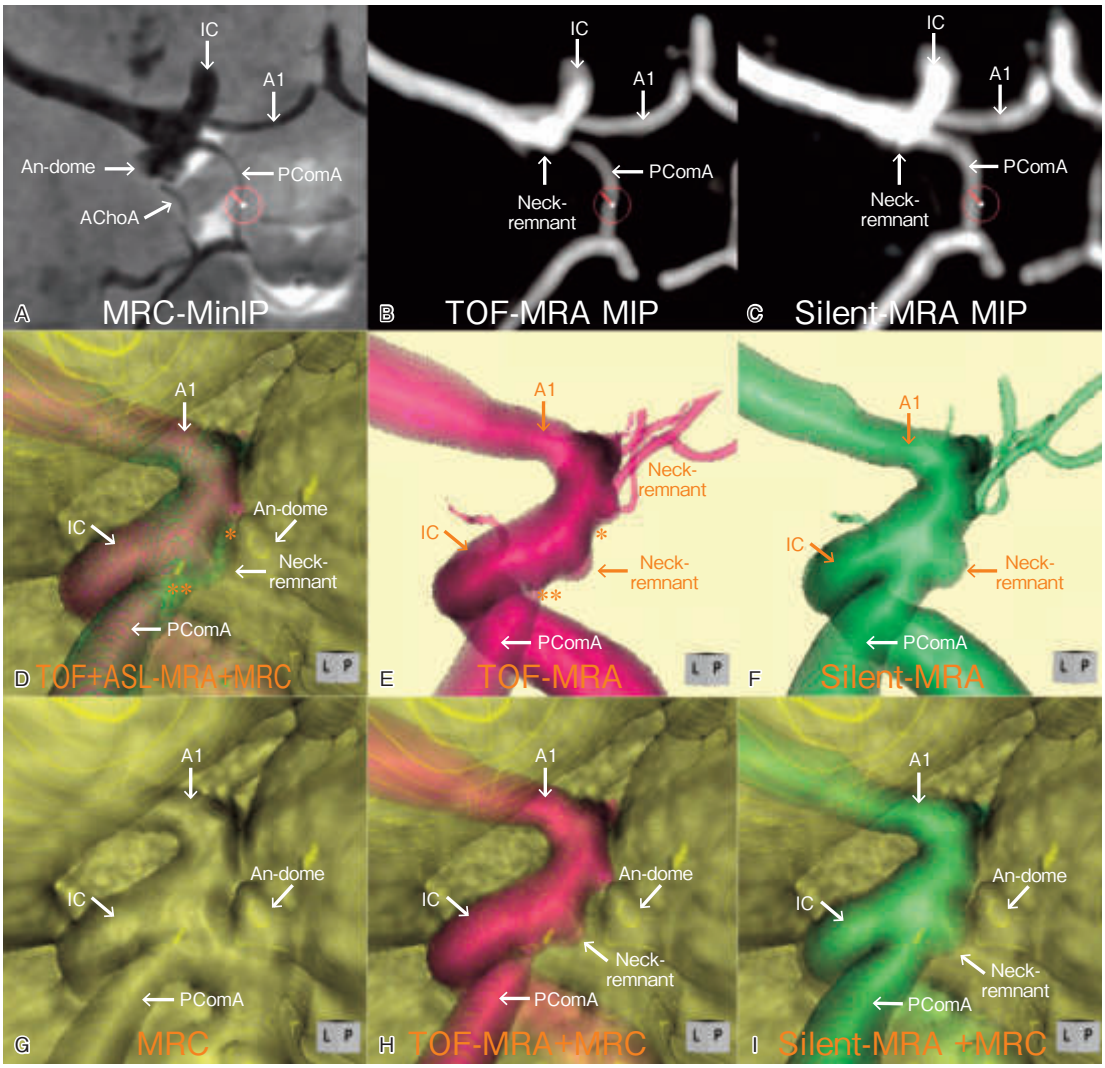

図3 症例11：51歳男性，未破裂右内頸動脈前脈絡叢動脈分岐部動脈瘤（4.3×3.4×3.9 mm）コイリング治療後

A：FSE MRC最小値投影（MinIP）画像の軸状断：コイル塞栓後のドームが，前脈絡叢動脈，後交通動脈とともに描出されている．サークル内矢印（Encircled arrow）は以下の画像の観察視点を示す．

B：TOF MRA最大値投影（MIP）画像の軸状断．

C：Silent MRA MIP画像の軸状断．

D：TOF MRA，Silent MRAとFSE MRCの3D融合画像：TOF MRAでは，ネック部と近傍の内頸動脈（母血管）に陰影欠損（*，**）が認められる．

E：3D TOF MRA画像（赤色）：ネック部と母血管の形態描出が不完全（*，**）である．

F：3D ASL MRA（緑色）：ネック部の形態が，コイルによる磁化率アーチファクトの影響なく，良好に描出されている．

G：3D FSE MRC画像（黄色）：塞栓後のドームとネック，親血管が周囲脳実質との解剖学的位置関係が良好に描出されている．

H：TOF MRAとFSE MRCの3D融合画像：ネック部と母血管の形態描出が不完全である．

I：Silent MRAとFSE MRCの3D融合画像：コイリング治療後のネック部と母血管が，塞栓後ドームや周囲脳実質とともに，明瞭に描出されている．

An-dome：脳動脈瘤ドーム，Neck-remnant：ネック・レムナント，IC:内頸動脈，A1：前大脳動脈first segment，PComA:後交通動脈，AChoA：前脈絡叢動脈

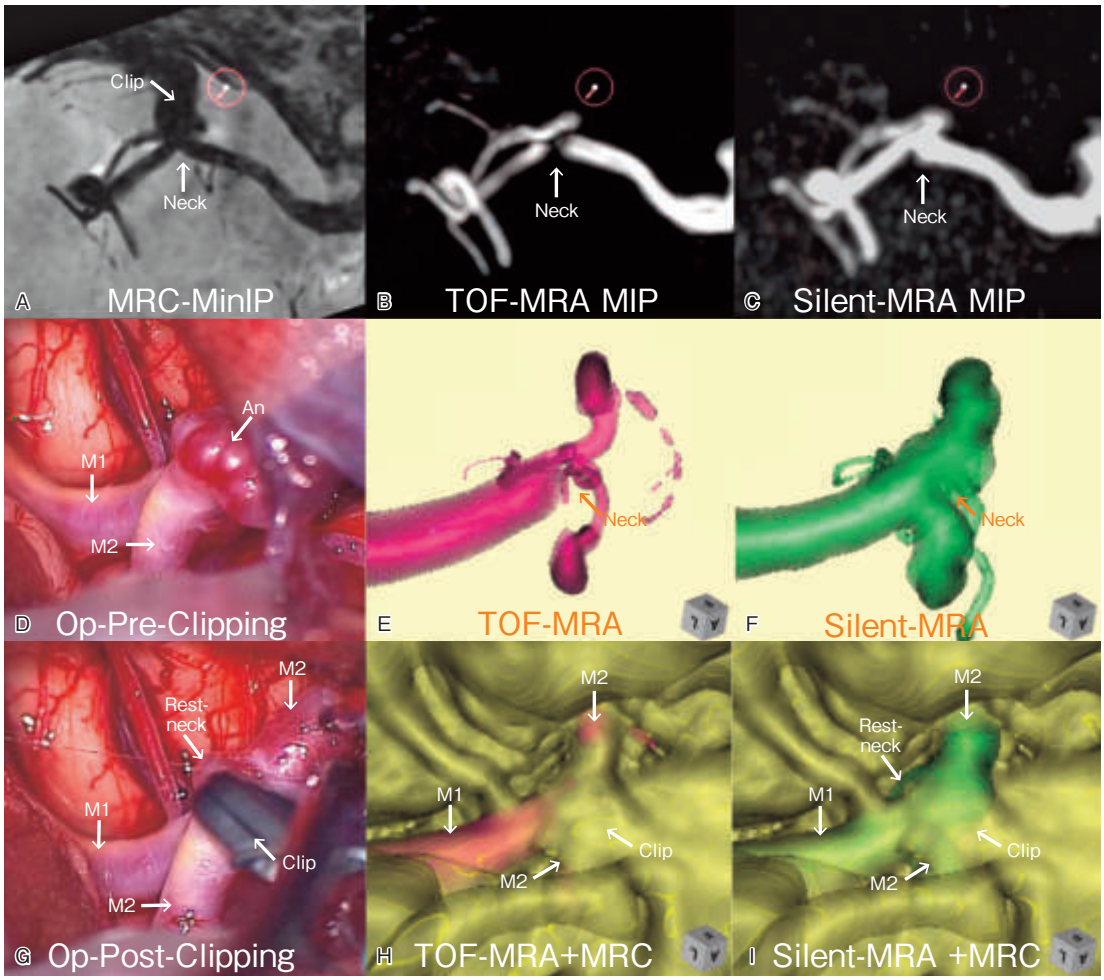

図4 症例27：67歳女性，未破裂右中大脳動脈動脈瘤（2.5×3.1×3.3 mm）ネック・クリッピング手術後

Sugita titanium clip #21でネック・クリッピングを行うも，母血管狭窄リスクのため意図的に不完全クリッピング（incomplete-clipping）を実施.

A：FSE MRC最小値投影（MinIP）画像の軸状断：クリップとドームが母血管とともに描出されている．サークル内矢印（Encircled arrow）は以下の画像の観察視点を示す.

B：TOF MRA最大値投影（MIP）画像の軸状断：クリップの磁化率アーチファクトの影響でネック部が描出不良である.

C：Silent MRA MIP画像の軸状断：磁化率アーチファクトの影響が最小で，ネック部が良好に描出されている.

D：手術写真-1：クリッピング前の動脈瘤.

E：3D TOF MRA画像（赤色）：ネック部と母血管の形態描出が不完全である.

F：3D Silent MRA（緑色）：ネック部の形態が，クリップによる磁化率アーチファクトの影響なく，明瞭に描出されている.

G：手術写真-2：ネック・クリッピング後，意図的不完全クリッピングのため，レスト・ネックが認められる.

H：TOF MRAとFSE MRCの3D融合画像：ネック部と母血管の形態描出が不完全である.

I：Silent MRAとFSE MRCの3D融合画像：クリッピング手術後，ネック部と母血管が，クリップと周囲脳実質とともに描出されている．クリップの先端部分にレスト・ネックが認められ，クリッピング終了後の術中写真-2（G）に相応するレスト・ネックと母血管の形態が描出されている.

Rest-neck：レスト・ネック，M1：中大脳動脈first segment，M2：中大脳動脈second segment

後のレスト・ネックは，時間経過とともに自然退縮する場合もみられるが，再発・増大をきたす場合は破裂のリスクが生じる．そのため，これら脳動脈瘤の治療後には，ネック部位の解剖学的形態を長期にわたり詳細に把握することが必要となる．

脳動脈瘤治療後の瘤形態の画像評価は，これまで，X-ray digital subtraction angiography（DSA）が参照標準（reference standard）とされてきた[3, 8, 14]．しかし，DSAは侵襲的であり，カテーテル手技に関連したトラブル，ヨード造影剤の副作用，電離放射線による被曝などのリスクを伴う．そのため，DSAに代わって，3D TOF シーケンスによる単純もしくは造影MRAが，非侵襲的検査として広く実施されている．しかしながら，TOF MRAでは，金属アーチファクトにより，ネックやドームの詳細な描出が困難となることが報告されている[3, 8, 14]．

1. TOF MRAの問題点

TOF MRAでは，脳血管腔内を通過する血液プロトンの流入効果，すなわち最大心収縮期の血流流速によるフロー・ボイドをMR信号強度として検出することで，非侵襲的に血管と周囲構造物とのコントラストが得られ，血管画像として表示される[9-13]．しかしながら，脳血管内腔の幾何学的形態は，DSAやCT Angiography（CTA）で得られる造影剤充盈（じゅうえい）による血管画像，すなわち真の脳血管内腔形態とは相違が認められる．また，TOF MRAでは，遅い流れではスピン飽和に影響され，複雑な流れ・乱流では信号強度の消失が起こる場合がある．さらに，コイルやクリップ近傍では金属による磁化率アーチファクトやRF遮断効果の影響が発生する．したがって，TOF MRAでは，コイリング治療後やクリッピング手術後の脳動脈瘤のネックや母血管の解剖学的形態を詳細に描出することは，困難にならざるを得ない．

2. Silent MRAの利点

Silent MRAは，非造影のMRAのため，ガドリニウム使用による腎臓や脳組織への蓄積など，短期的・長期的副作用は皆無である[13]．また，MR撮像中の環境騒音は3 dB以下（TOF MRAでは100 dB超）であり，ほぼ無音でMRA検査が実施できる[1, 13]．Silent MRAで使用される‘Silenz’シーケンスの詳細については，GE Healthcare社からいまだ非公開であるが，撮像パラメータには，エコー時間（echo time：TE）がほぼ0秒のultrashort TE（0.016 ms）とarterial spin-labeling（ASL）taggingが使用される[4, 13, 15]．Silent MRAでは，頚部・総頚動脈高位でlong RF inversion pulseを照射し，励起された血液スピンが内因性トレーサーとして頭頂部に到達するまで，3D radial scanにより全脳の範囲で広くデータが収集される．励起後のデータから励起前のコントロール・データをサブトラクトすることで，動脈内腔を流れる血液の情報がT1強調画像として可視化される．Silent MRAでは，頭蓋底骨構造や静脈構造は描出されず，コイルやクリップなど金属近傍のネックや母血管での磁化率アーチファクトは最小限となる．

Silent MRAは，通常の最大値投影（maximum intensity projection：MIP）による画像表示では，TOF MRAと比較して，動脈辺縁の描出が不鮮明となり，動脈形態の視認性が劣る．これに対しては，Silent MRAの元画像ボリューム・データを画像再構成することで，動脈辺縁が明瞭な再構成画像が得られる．本研究では，脳血管内腔の描出に，元画像ボリューム・データ・セットから閾値300以上のボリューム・データを抽出し，画像再構成することで，コイ

リング治療後やクリッピング手術後の脳動脈瘤ネック部と母血管を明瞭に描出することが可能であった．

3. FSE-MRCの利点

本研究では，脳動脈瘤の外壁形態の描出には，fast imaging employing steady state acquisition（FIESTA）やconstructive interference in steady state（CISS）など，いわゆるT2 high-resolution MRCではなく，古典的なFSE MRCを使用した[9-13]．T2 high-resolution MRCでは，脳脊髄液（cerebrospinal fluid：CSF）が高信号強度で描出され，脳動脈瘤・脳血管，脳実質・脳神経は一様に低信号強度で描出される．そのため，脳動脈瘤・脳血管と脳実質・脳神経との境界は判別困難となる．これに対して，FSE MRCでは，広いバンド幅と比較的短時間のTR／TE（本研究では1,900／100 ms）を使用することで，CSFは高信号強度で描出され，脳動脈瘤や脳血管は高度低信号強度で，脳実質・脳神経は中等度低信号強度で描出される．その結果，脳動脈瘤や脳血管は周囲脳実質や脳神経と信号強度で区別され，脳動脈瘤と瘤周囲構造物との境界が判別可能となる．これにより，コイリング治療後の塞栓後ドーム（coiled-dome）やクリッピング手術後のネック（clipped-neck）と脳実質や脳神経との解剖学的位置関係の把握が容易となる．

4. Silent MRAとFSE-MRCの3D融合画像の課題と今後の展望

Silent MRAとFSE-MRCの3D融合画像を使用した本研究では，コイリング治療15例，クリッピング手術19例と症例数が少なく，今後，症例数を増やすとともに，各種ステントやフローダイバータを使用したコイリングや複数のクリップを使用した症例など，複雑な症例での検討が必要と思われた．また，Silent MRAでは，ultrashort TEを使用することにより，金属による磁化率アーチファクトの影響を受けにくいため，コイルやクリップ近傍のネック形態の描出に利点がある．しかし，コバルトクロムを主成分とした当時の杉田クリップやプラチナ合金製のコイルなど強度磁性体材料では，磁化率やRF遮断効果の影響によるアーチファクトが発生する[7, 13]．

さらに，治療後の脳動脈瘤ネックやドームの画像を再構成作成する過程では，元画像ボリューム・データ・セットのオパシティ・チャートから，任意のMR信号強度の閾値を設定してボリューム・データを選択するため，血管や脳動脈瘤のサイズやボリュームは閾値に依存する[9-13]．そのため，個々の症例において，TOF MRA，Silent MRA，FSE MRCそれぞれ単独で適切な閾値を設定するには困難を伴う．3D融合画像では，TOF MRA，Silent MRA，FSE MRCそれぞれの再構成画像を重畳することで，母血管，ネック，ドームのサイズに最適な閾値を設定して，1枚の3D融合画像を作成する利点がある．本研究では，TOF MRAでは閾値400以上を，Silent MRAでは閾値300以上を，FSE MRCでは閾値1,200以下を設定し，得られたボリューム・データから3D融合画像を作成した．

今後の展望として，Silent MRAとFSE MRCの3D融合画像を脳動脈瘤の治療前後で対比することで，コイリング治療やクリッピング手術での治療成功の可否を画像評価することが可能となる．また，元画像のボリューム・データ・セットからネック・レムナント，塞栓後ドーム，レスト・ネックの形態をピクセル・レベルで算出することで，コイリング治療後のネック・レムナントや塞栓後ドーム，クリッピング手術後のレスト・ネックのサイズやボリュームを数値で表示することができ

る[13]．さらに，コイリングやクリッピング治療後の親血管の走行形態，塞栓後ドーム，クリップ後ネックの解剖学的形態が治療前後で可視化できるため，再発のリスクや再治療を考えるうえで有用な画像情報になると思われる．

V．結　語

Silent MRAとFSE MRCの3D融合画像を作成し，コイリング治療後とクリッピング手術後の脳動脈瘤を画像評価した．3D融合画像では，コイリング治療後のネック・レムナントが，塞栓後ドームや母血管とともに詳細に描出された．また，クリッピング手術後の脳動脈瘤では，レスト・ネックが母血管やクリップとともに良好に描出された．Silent MRAとFSE MRCの3D融合画像では，治療後脳動脈瘤ネックの解剖学的形態が明瞭に可視化されるため，脳動脈瘤のコイリング治療およびクリッピング手術後の経過観察，さらには，再発例での治療を考慮するうえで，有用な評価手段になると思われた．

謝辞：MR検査を担当していただいた，医療法人社団涼風会 佐藤脳神経外科診療放射線技師：佐々木賜，川島広考，臨床検査技師：村上佳奈のみなさまに感謝いたします．

Disclosures：本研究においては，著者らはいずれもconflict of interestにかかわっていない．

※本論文の一部は，第86回日本脳神経外科学会中国四国学術集会（2018年12月8日）において発表した．

参考文献

1) Alibek S, Vogel M, Sun W, et al: Acoustic noise reduction in MRI using silent scan: An initial experience. Diagn Interv Radiol 20: 360-3, 2014
2) Binning MJ, Veznedaroglu E: Aneurysm remnants after coiling and clipping: Considerations in surgical and endovascular treatment options. Neurosurgery 62: 103-6, 2015
3) Gauvrit JY, Caron S, Taschner CA, et al: Intracranial aneurysms treated with Guglielmi detachable coils: long-term imaging follow-up with contrast-enhanced magnetic resonance angiography. J Neurosurg 108: 443-9, 2008
4) Irie R, Suzuki M, Yamamoto M, et al: Assessing blood flow in an intracranial stent: A feasibility study of MR angiography using a silent scan after stent-assisted coil embolization for anterior circulation aneurysms. AJNR Am J Neuroradiol 36: 967-70, 2015
5) Jabbarli R, Pierscianek D, Wrede K, et al: Aneurysm remnant after clipping: The risks and consequences. J Neurosurg 125: 1249-55, 2016
6) Lin T, Fox AJ, Drake CG: Regrowth of aneurysm sacs from residual neck following aneurysm clipping. J Neurosurg 70: 556-60, 1989
7) McFadden JT: Magnetic resonance imaging and aneurysm clips. A review. J Neurosurg 117: 1-11, 2012
8) Santillan A, Greenberg E, Patsalides A, et al: Long-term clinical and angiographic results of Neuroform stent-assisted coil embolization in wide-necked intracranial aneurysms. Neurosurgery 70: 1232-7, 2012
9) Satoh T, Omi M, Osako C, et al: Visualization of aneurysmal contours and perianeurysmal environment with conventional and transparent 3D MR cisternography. AJNR Am J Neuroradiol 26: 313-8, 2005
10) Satoh T, Omi M, Osako C, et al: Influence of perianeurysmal environment on the deformation and bleb formation of the unruptured cerebral aneurysm: assessment with fusion imaging of 3D MR cisternography and 3D MR angiography. AJNR Am J Neuroradiol 26: 2010-8, 2005
11) Satoh T, Onoda K, Date I: Fusion imaging of three-dimensional magnetic resonance cisternograms and angiograms for the assessment of microvascular decompression in patients with hemifacial spasms. J Neurosurg 106: 82-9, 2007
12) Satoh T, Onoda K, Date I: Preoperative simulation for microvascular decompression in patients with idiopathic trigeminal neuralgia: visualization with three-dimensional magnetic resonance cisternogram and angiogram fusion imaging. Neurosurgery 60: 104-14, 2007
13) Satoh T, Hishikawa T, Hiramatsu M, et al: Visualization of aneurysmal neck and dome after coiling with 3D multifusion imaging of silent MRA and FSE-MR cisternography. AJNR Am J Neuroradiol 40: 802-7, 2019
14) Serafin Z, Strze-niewski, Lasek W, et al: Comparison of remnant size in embolized intracranial aneurysms measured at follow-up with DSA and MRA. Neuroradiology 54: 1381-8, 2012
15) Takano N, Suzuki M, Irie R, et al: Non-contrast-enhanced silent scan MR angiography of intracranial anterior circulation aneurysms treated with a low-profile visualized intraluminal support device. AJNR Am J Neuroradiol 38: 1610-6, 2017